Caso clínico

Alteraciones neuropsicológicas en la esclerosis múltiple remitente recurrente. Caso clínico

Neuropsychological disorders in recurrent remitting multiple sclerosis. Case report

Juan Ricardo Reyes-Ordóñez[1] y Humberto Rosell-Becerril[2]

[1] Alumno de la Maestría en Psicología con Residencia en Neuropsicología Clínica
[2] Profesor de asignatura de la Maestría en Psicología (Residencia en Neuropsicología Clínica, FES Zaragoza, UNAM)

Resumen

Introducción. La esclerosis múltiple (EM) es una enfermedad inflamatoria, crónica, desmielinizante del sistema nervioso central (SNC), que puede afectar la cognición, principalmente la velocidad de procesamiento, la memoria verbal y la atención; sin embargo, pueden existir particularidades en cada paciente, por lo que el objetivo del presente trabajo es describir las alteraciones neuropsicológicas de una paciente con EM remitente recurrente. **Caso clínico.** Paciente femenino de 41 años con diagnóstico de EM desde 2013. Presentaba lesiones hiperdensas periventriculares y atrofia cortical frontoparietooccipital. Se llevó a cabo una valoración neuropsicológica encontrando alteraciones cuantitativas y cualitativas en el lenguaje, atención, velocidad de procesamiento, memoria visual y audio-verbal y percepción visual. **Conclusiones**. Nuestros hallazgos confirman que la EM propicia alteraciones neuropsicológicas. Asimismo, a través del análisis sindrómico se observó que el mecanismo de activación general inespecífico y los de retención auditiva y visual fungen como el defecto primario asociado a las alteraciones secundarias.

Palabras clave: Enfermedad desmielinizante, alteraciones cognitivas, mecanismos neuropsicológicos.

Abstract

Introduction. Multiple sclerosis (MS) is a chronic inflammatory, demyelinating disease of the central nervous system (CNS), which can affect cognition, mainly processing speed, verbal memory and attention. However, there may be particularities in each patient. Therefore the objective of this work is to describe the neuropsychological alterations of a patient with recurrent remitting MS. **Case report**. A 41-year-old female patient, diagnosed with of MS since 2013, presented periventricular hyperdense lesions and frontoparietooccipital cortical atrophy. A neuropsychological assessment was carried out and quantitative and qualitative alterations in language, attention, processing speed, visual and audio visual memory and visual perception were found. **Conclusions**. Findings confirm that MS causes neuropsychological alterations. Likewise, through the syndromic analysis, it was observed that the Inespecific General Activation Mechanism and those of Auditory and Visual Retention work as the primary defect associated with secondary alterations.

Key words: Demyelinating disease, cognitive alterations, neuropsychological factors.

Correspondencia: Mtro. Humberto Rosell-Becerril
Email: huber00@gmail.com

Artículo recibido: 15 de mayo de 2019
Artículo aceptado: 25 de mayo de 2019

Introducción

La esclerosis múltiple (EM) es considerada la enfermedad neurológica discapacitante más común entre los jóvenes. Afecta principalmente a la población productiva, además de las repercusiones en la calidad de vida de las personas que la padecen y su familia, de ahí la importancia social de esta enfermedad.[1,2] La EM es una enfermedad inflamatoria de naturaleza desmielinizante, que afecta a cualquier parte del sistema nervioso, predominando en el sistema nervioso central (SNC) en donde se forman placas delimitadas redondas u ovales que suelen adoptar formas digitales de hasta 2 mm de longitud, caracterizadas por la presencia de pocas células y pérdida de mielina y gliosis.[1] Clásicamente se reconocen cuatro tipos de EM: (i) EM remitente recurrente, se caracteriza por la aparición de múltiples recaídas con periodos de remisión parcial o completa que pueden variar en duración desde semanas hasta años; (ii) EM secuencialmente progresiva, se caracteriza por recaídas iniciales con remisiones que acortan su duración de forma progresiva; (iii) EM primariamente progresiva, caracterizada por un inicio de recaídas que remiten por poco tiempo de forma parcial y donde la recuperación es menor; y (iv) EM recurrente progresiva, en la que la enfermedad avanza rápidamente desde el inicio, se caracteriza por una progresión continua de la enfermedad.[3]

La enfermedad tiene manifestaciones motoras, sensoriales, psiquiátricas y cognitivas. Las motoras se relacionan generalmente con la debilidad muscular, espasticidad y alteraciones de los reflejos, principalmente en los miembros torácicos o pélvicos. Las sensitivas se relacionan con sensación de vibraciones, termoalgesia, dolor y parestesias. Las principales comorbilidades psiquiátricas son la depresión y la ansiedad, presentándose hasta en 24% de los casos reportados; por otro lado, las afectaciones cognitivas tienen una prevalencia de 56% e involucran principalmente alteraciones en la velocidad de procesamiento, en la atención selectiva y en la memoria audio-verbal.[4,5]

Durante muchos años se consideró que las principales manifestaciones discapacitantes de la EM se reducían a las alteraciones de la sensibilidad y la motricidad, sin embargo, en años recientes se comenzó a dar importancia a las alteraciones neuropsicológicas.[4] La investigación en torno a las disfunciones de esta enfermedad suele arrojar datos contradictorios, por lo cual, hasta el momento, no hay un perfil cognitivo completamente establecido; derivado de ello, es necesario tener conocimiento clínico suficiente sobre las afectaciones cognitivas desde enfoques cuantitativos y cualitativos de esta enfermedad.[1,4-6] Dado lo anterior, el objetivo del caso clínico que se presenta es describir las alteraciones neuropsicológicas de una paciente con EM remitente recurrente (EMRR).

Caso Clínico

Paciente femenino de 41 años, soltera y vive sola, con 20 años de escolaridad, desempeñándose hasta octubre de 2017 como médico especialista urgenciólogo. Inició en noviembre del 2004 con neuritis óptica retro bulbar en el ojo izquierdo, la cual es manejada con prednisona. La sintomatología duró 7 días y remitió completamente y sin anormalidades. En diciembre del 2012 presentó disminución visual bilateral, que remitió sin tratamiento después de dos días. En mayo de 2013, presentó paresia en tórax durante una semana remitiendo sin tratamiento. En ese año fue diagnosticada con EMRR y continúa con brotes caracterizados por debilidad generalizada y fatiga, los cuales ocurren de una a dos veces por año y la incapacitan por no más de dos días. En 2016, presentó pérdida de la vista total por siete días y paresia generalizada de las cuatro extremidades, fue tratada en el Centro Médico Nacional 20 de Noviembre donde se inició tratamiento con teriflunomida. En septiembre de ese mismo año, se le diagnosticó hipotiroidismo de Hashimoto, y en el 2017, presentó un brote con paresia del miembro pélvico izquierdo.

Desde 2016, la paciente ha presentado problemas en la evocación de palabras, bradipsiquia, mayor fatiga y dificultades para concentrase. Asimismo, a inicios de 2018, se incrementaron los problemas en la evocación de palabras y disartria, lo que limitó su actividad productiva.

El 22 de noviembre de 2018 se realizó una resonancia magnética simple en la que se encontraron lesiones periventriculares de ambos hemisferios y atrofia cortical frontoparietooccipital (Figuras 1 y 2).

La paciente fue evaluada por el servicio de neuropsicología en abril del 2019, utilizando los siguientes instrumentos: historia clínica neuropsicológica; programa integrado de evaluación neuropsicológica (PIEN) Barcelona abreviado y perfil de afasias[7], copia, evocación inmediata y evocación diferida de la figura compleja de Rey-Osterrieth[8] y el test de aprendizaje verbal de Artiola y Fortuny.[9]

Se encontró una disminución en los siguientes dominios cognitivos:

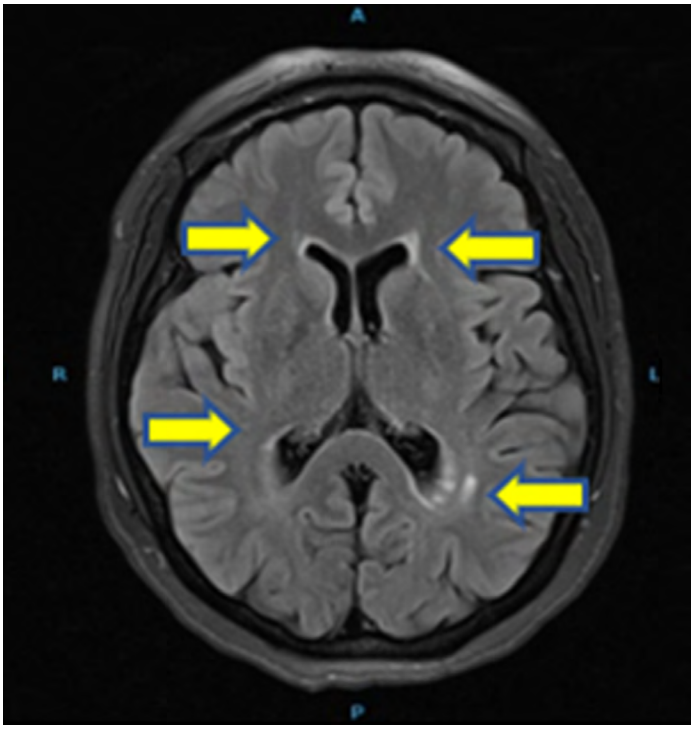

Figura 1. Resonancia magnética (corte axial). Se observan hiperdensidades distribuidas en ambos hemisferios de predominio periventricular.

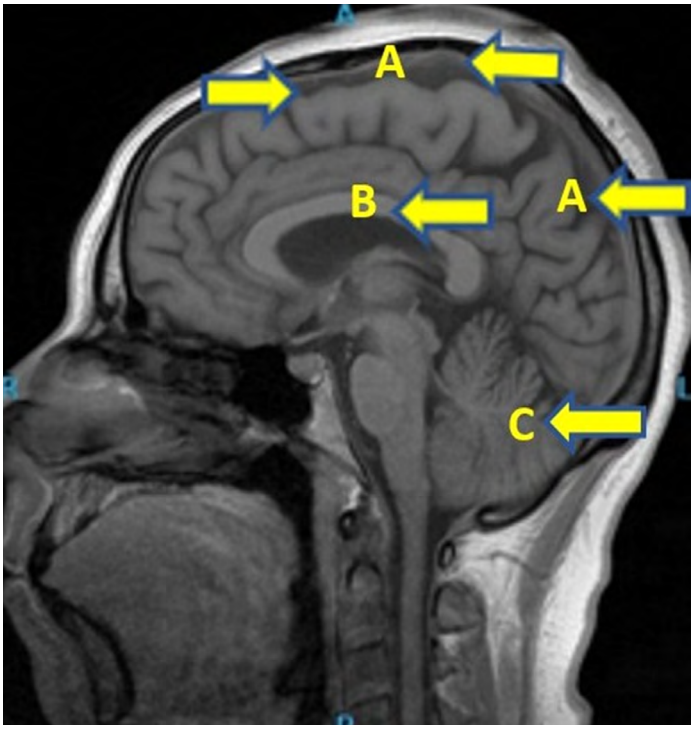

Figura 2. Resonancia magnética (corte sagital). Se percibe A) disminución cortical frontoparietooccipital, B) disminución en el cuerpo calloso y C) atrofia cerebelosa leve

• **Lenguaje**. A nivel fonológico presentó una alteración en el ritmo, melodía y prosodia. Al mismo tiempo mostró dificultades en el acceso lexical, lo cual, se manifestó por medio de disnomias y anomias (Cuadro1).

• **Atención**. Presentó alteración en la atención selectiva, manifestada por su incapacidad para inhibir estímulos internos y externos irrelevantes para las tareas, también presentó un volumen atencional disminuido y dificultades en la atención sostenida y la concentración, ya que no fue capaz de focalizar por largo tiempo los recursos cognitivos (Cuadro 1).

• **Percepción**. Mostró dificultades en el reconocimiento visual de estímulos complejos que carecen de propiedades semánticas, la ejecución de la tarea de copia de una imagen compleja fue ubicada en el percentil 20 (Cuadro 2).

• **Memoria visual**. Presentó dificultades en la retención de huellas específicas de la memoria, su ejecución se ubicó en el percentil 20 en las tareas de evocación visual, mostrando severas omisiones y distorsiones de los elementos que conforman los estímulos.

• **Memoria audio-verbal**. Presentó un registro pobre de la información audio-verbal, su rendimiento se ubicó en el percentil 10; mostró una curva de aprendizaje poco pronunciada, la ejecución en el aprendizaje total se ubicó en el percentil 20. En cuanto a la evocación libre y facilitada, mostró una pobre ejecución que la posicionó en el percentil 10; mientras que en el reconocimiento su ejecución se encontró en el percentil 30 (Cuadro 2). Por otro lado, la memoria inmediata y a largo plazo de información audio verbal contextualizada se encontró disminuida, obteniendo ejecuciones en el percentil 20 y 30 respectivamente (Cuadro 1).

• **Funciones ejecutivas**. Se observó un decremento en la velocidad de procesamiento de la información audio-verbal y visual, ya que la mayoría de ejecuciones se ubicaban en el percentil 20 o por debajo de este. En las tareas de memoria visual y audio-verbal no utilizó estrategias de organización semántica, fonológica o espaciales presentando ejecuciones desorganizadas.

Por otro lado, con el análisis sindrómico de las funciones neuropsicológicas se identificó que el mecanismo de activación general inespecífico y el mecanismo de retención auditivo y visual fungen como defecto primario y se encuentran asociados a ejecuciones lentificadas en todas las tareas de tiempo, así como a la baja ejecución en tareas de memoria a corto y largo plazo. Por su parte, el defecto secundario se orientó hacia los problemas de

Cuadro 1. Puntuaciones relevantes para el PIEN Barcelona y el perfil de Afasias.

Tarea	Ejecución Percentil	Tiempo Percentil
Dígitos Inversos	20	N/A
Series en orden directo	95	<10
Series Inversas	95	<10
Evocación categorial animales	20	N/A
Evocación categorial palabras con p	40	N/A
Imágenes superpuestas	20	20
Memoria de textos	20	N/A
Memoria de textos preguntas	30	N/A
Memoria visual reproducción	<10	N/A
Problemas aritméticos	40	10
Cubos	10	20
Ritmo del lenguaje	<10	N/A
Melodía del lenguaje	<10	N/A

Cuadro 2. Puntuación directa de la prueba de la figura compleja de Rey-Osterrieth y aprendizaje de palabras audio verbal de Artiola y Fortuny

Tarea	Ejecución Percentil	Tiempo (s)
Copia	20	185
Evocación Inmediata	<10	120
Evocación Diferida	<10	53
Aprendizaje de palabras. Ensayo 1	10	N/A
Aprendizaje de palabras. Ensayo 5	30	N/A
Aprendizaje de palabras. Total	20	N/A
Aprendizaje de palabras. Corto plazo libre	10	N/A
Aprendizaje de palabras. Corto plazo facilitado	10	N/A
Aprendizaje de palabras. Largo plazo libre	20	N/A
Aprendizaje de palabras. Largo plazo facilitado	<10	N/A
Aprendizaje de palabras. Reconocimiento	30	N/A

Cuadro 3. Análisis sindrómico neuropsicológico

Mecanismo	Función cognitiva relacionada	Eslabón	Manifestación semiológica
Mecanismo de Activación General Inespecífico	Atención	Selectividad Direccionalidad Concentración	Pérdida del objetivo Falta de inhibición de estados internos y externos.
	Velocidad de procesamiento	Estado generalizado de vigilia	Realización lenta de tareas cognitivas
	Lenguaje	Conexión de un elemento verbal con otro (articulema o palabra)	Disartria
Mecanismo de retención auditiva y visual	Lenguaje	Almacén léxico semántico	Dificultad para acceder al almacén lexical
	Memoria	Producción y uso de ayudas para la solución de tareas	Incapacidad de uso de estrategias semánticas en el aprendizaje.
		Retención de formas específicas de la memoria	Omisiones y distorsiones de las huellas mnésicas.
Mecanismo de programación de la Acción	Memoria	Estrategias de recuperación	Incapacidad de uso de estrategias semánticas en el aprendizaje.
Mecanismo de regulación y control	Memoria	Recuperación dinámica respaldada en el lenguaje interno	Errores de orden, contaminaciones e intrusiones.

fluidez fonológica, la lentificación en el acceso lexical y, de atención en la selectividad, volumen y concentración (Cuadro 3).

Discusión

Las alteraciones cognitivas reportadas en la literatura sobre la EMRR son principalmente las relacionadas con la velocidad de procesamiento, la memoria verbal y la atención.[4,5] Aunque también se han observado alteraciones en el funcionamiento ejecutivo, en el lenguaje expresivo y comprensivo y en la percepción visual.[1,2,7] Algunas investigaciones han asociado al deterioro cognitivo leve o demencia subyacente con la EMRR; sin embargo, las investigaciones relacionadas con el deterioro cognitivo muestran datos no concluyentes, ya que la incidencia reportada es sumamente baja.[10-12] En este contexto, los hallazgos encontrados en el presente caso corresponden con lo reportado en la literatura, puesto que la paciente evaluada presentaba problemas en los procesos de velocidad de procesamiento y memoria audio-verbal y visual, los cuales acarrean consecuencias en la atención. No obstante, uno de los principales problemas encontrados en el presente caso subyace en el ritmo y prosodia del lenguaje, así como en el acceso lexical, datos que no han sido reportados en otros casos clínicos.

La mayoría de las investigaciones han abordado la evaluación de los pacientes con EMRR desde la perspectiva neuropsicológica cognitiva, describiendo las alteraciones por sus componentes cognitivos separados.[1,4-6,10-12] Aunque las investigaciones que han retomado el análisis sindrómico de este fenómeno son escasas.[12] En este sentido, a través de dicho análisis se identificó que uno de los factores que componen el defecto primario es el mecanismo de retención auditiva y visual, lo cual es concordante con las investigaciones que realizan un análisis sindrómico.[13] En el presente caso clínico, también proponemos al mecanismo de activación inespecífica como un componente del defecto primario; ya que de acuerdo con las investigaciones de corte cognitivo, la velocidad de procesamiento en el curso de la enfermedad desempeña un papel importante en el curso de la enfermedad.[14]

Las alteraciones neuropsicológicas encontradas son consecuencia de la desmielinización y remielinización en los axones neuronales del SNC, con lo cual se interrumpe la comunicación entre redes neuronales, siendo dicha interrupción un factor desencadenante de la desintegración del mecanismo de activación inespecífica relacionado con las estructuras subcorticales y la sustancia blanca.[4]

El análisis sindrómico permite tener un panorama más claro respecto a las contradicciones encontradas en los resultados de los diferentes estudios publicados, al realizar la integración cualitativa del análisis por tareas, la identificación y diferenciación del defecto primario y secundario se logra la cualificación de la funcionalidad cognitiva en la enfermedad, así como el establecimiento de tratamientos de mantenimiento y posible rehabilitación efectivos y ecológicos.

Conclusiones

Nuestros hallazgos confirman que la esclerosis múltiple propicia una disminución en los siguientes procesos cognitivos: (i) la atención relativa a la selectividad, el volumen y la concentración; (ii) el lenguaje a nivel fonológico, el ritmo y prosodia, así como en la evocación lexical; (iii) la percepción visual, no reintegra de forma eficaz elementos visuales complejos; (iv) la memoria audio-verbal, el registro, consolidación y evocación a corto y largo plazo, así como en una disminución de la curva de aprendizaje de información contextualizada y descontextualizada; (v) la memoria visual al existir múltiples omisiones y distorsiones de elementos visuales que componen una estructura compleja; y (vi) la velocidad de procesamiento, al presentar ejecuciones lentas para cada tarea que depende de tiempo. Asimismo, se identificaron a los mecanismos de activación general inespecífico y al mecanismo de retención auditivo y visual como el defecto primario.

Agradecimientos

El manuscrito fue revisado y editado en el Programa para la Investigación Bibliográfica Científica sobre Salud (PIBCIS) de la FES Zaragoza, UNAM.

Referencias

1. Porras-Betancourt M, Núñez-Orozco L, Plascencia-Álvarez NI, Quiñones-Aguilar S, Sauri-Suárez S. Esclerosis múltiple. Rev Mex Neuroci. 2007; 8(1): 57-66.

2. D' Onghia A, Molina O. Esclerosis múltiple. Diagnóstico y tratamiento. 6a ed. Caracas: Vectrims; 2015.

3. McDonald W. The history of multiple sclerosis. En Cook, S. Handbook of Multiple Sclerosis. 2nd ed. Mercel Dekker; 2001. p. 112-115.

4. Rolanía OS, Guardia JG, Urdiain TA. Neuropsicología de los pacientes con esclerosis múltiple remitente recurrente con discapacidad leve/ Rendimiento de Neuropsicología en pacientes con esclerosis múltiple leve. Psicothema. 2006; 18(1): 84-87.

5. López L. Perfil neuropsicológico y memoria visual en pacientes con esclerosis múltiple. Tesis para obtener el título de maestría en Psicología. México: UNAM; 2004.

6. Roca M, Torralva T, Meli F, Fiol M, Calcagno M, Carpinteiro S, et al. Cognitive deficits in multiple sclerosis correlate with changes in fronto-subcortical tracts, Mult Scler. 2008; 14(3): 364-369.

7. Peña-Casanova J. Programa Integrado de Exploración Neuropsicológica. Test Barcelona Revisado. Normalidad, semiología y patología neuropsicológicas. 2ª ed. Barcelona: Masson; 2005.

8. Oserrieth, P. Le test de copie d`unefigure complex: Contribution a l`ntude de la percepción et de la memorie. Arch Psychologie. 1944; 30: 286-356.

9. Artiola F, Hermosillo-Romo D, Haeton R, Pardee R. Manual de normas y procedimientos para la batería neuropsicológica en español. 2ª ed. Tucson AR: mPress; 1999.

10. Simioni S, Ruffieux C, Kleeberg J, Bruggimann L, Pasquier RA, Annoni JM et al. Progressive decline of decision-making performances during multiple sclerosis. J Int Neuropsychol Soc. 2009; 15(2): 291-295.

11. Oreja-Guevara C, Lubrini G. Deterioro Cognitivo en esclerosis múltiple. Revista Española de Esclerosis Múltiple. 2012; 12(1): 9-16.

12. Vicuña R, Chávez L, Olvera J. Esclerosis Múltiple en el material de autopsia del Hospital General de México. Revisión de conceptos recientes. Patología. 1998; 36(1): 71-80.

13. Rueda-Revé L, Contador I, Fernández-Calvo B, Ramos F, Manga D, Villarejo A. Utilidad de la batería Luria diagnóstico neuropsicológico de adultos. Papeles del Psicólogo. 2017; 38(3): 312-324.

14. Lubrini G, Periáñez JA, Ríos-Lago M, Frank A. Velocidad de procesamiento en la esclerosis múltiple remitente recurrente: el papel de los síntomas depresivos. Rev Neurol. 2012; 55(10): 585-592.

Caso clínico

Coronas de zirconia: una opción para la rehabilitación de dientes anteriores temporales. Caso clínico

Zirconium crowns: an option for the rehabilitation of temporary anterior teeth. Case report

Valeria Gutiérrez-Flores[1] y Georgina López-Jiménez[2]

[1] Estudiante de la Especialidad en Estomatología del Niño y el Adolescente. FES Zaragoza, UNAM.
[2] Profesora de asignatura A de la Especialidad en Estomatología del Niño y el Adolescente. FES Zaragoza, UNAM.

Resumen

Introducción. La caries de la infancia temprana es el motivo principal de la pérdida de piezas dentales a temprana edad. Es de origen multifactorial y se desarrolla principalmente en superficies lisas dentales y en los primeros dientes erupcionados. Las coronas de zirconia son un material alternativo de reciente aparición que puede ser utilizado en el campo de la odontopediatría debido a sus características estéticas y físicas. Por tal motivo, el propósito de este caso clínico es mostrar los resultados de una alternativa de tratamiento para la restauración estética de dientes infantiles, con diagnóstico de caries de la infancia temprana. **Caso clínico.** Paciente masculino de 2 años 6 meses, que acude a consulta a la clínica de la Especialización en Estomatología del Niño y del Adolescente de la Facultad de Estudios Superiores Zaragoza, UNAM. A la anamnesis, el paciente reporta dolor espontáneo y nocturno, con evolución de una semana, ocasionado por caries de tercer grado. Se realizó tratamiento de pulpectomía en el sector anterior superior y se rehabilitó con coronas de zirconia. Se instruyó a la madre en técnica de cepillado como prevención. **Conclusiones**. Las coronas de zirconia son un material que puede ser utilizado para tratar los defectos del esmalte. La cobertura total brinda protección al diente, controla la sensibilidad y restablece la oclusión. Se sugiere realizar ensayos clínicos que muestren resultados a largo plazo.

Palabras clave: Caries de la primera infancia, coronas estéticas.

Abstract

Introduction. Early childhood caries is the main reason for the loss of teeth at an early age. It is of multifactorial origin and develops mainly on smooth dental surfaces and on the first erupted teeth. Zirconia crowns are an alternative recent appearance material that can be used in the area of pediatric dentistry due its aesthetic and physical characteristics. For this reason, the purpose of this clinical case is to show an alternative treatment for the aesthetic restoration of children's teeth, with a diagnosis of early childhood caries. **Case report.** A two year six month-old male patient, at the clinic of the Specialization in Stomatology of Children and Adolescents at the Faculty of Higher Studies Zaragoza, UNAM; with spontaneous and night pain, with evolution of 1 week, caused by caries of third grade. Pulpectomy treatment was performed to the upper anterior sector, and rehabilitated with zirconia crowns. His mother was instructed on the brushing technique as prevention. **Conclusions**. Zirconia crowns are a material that can be used to treat enamel defects. Full coverage provides protection to the teeth, controls sensitivity and restores occlusion. Clinical trials that show long-term results are suggested.

Key words: Early childhood caries, aesthetic crowns.

Correspondencia: Georgina López-Jiménez
Email: cdvaleria01@gmail.com

Artículo recibido: 10 de mayo de 2019
Artículo aceptado: 20 de mayo de 2019

Introducción

La caries dental es la palabra utilizada para describir los resultados, signos y síntomas de una disolución química localizada en la superficie del diente.[1] Esta patología se puede detener e incluso revertir en sus primeras etapas; no obstante, en ocasiones no está autolimitada y progresa; aunado a ello, sin el cuidado adecuado puede llegar a destruir al diente.[2] Los expertos definen a la caries dental como una enfermedad dinámica, multifactorial, iniciada por la biopelícula, que resulta en la desmineralización y remineralización fásica de los tejidos duros dentales; lo cual es determinado por factores biológicos, conductuales y psicosociales vinculados al ambiente de un individuo.[2-5] La Academia Americana de Odontología Pediátrica define a la caries que aparece en los primeros 6 años de vida como caries de la infancia temprana, anteriormente llamada "caries de biberón". Este tipo de caries se caracteriza por presencia de lesiones cavitadas o no en superficies lisas como lo son los incisivos maxilares superiores, así como por dientes perdidos.[1,3] La prevalencia en la zona de los incisivos superiores temporales es mayor debido a que los incisivos inferiores cuentan con la protección lingual y de las glándulas salivales sublinguales.[1]

La caries de la infancia temprana comienza con manchas blancas en los incisivos primarios superiores, a lo largo del margen de la encía.[1] Si la enfermedad continúa, la caries puede progresar y conducir a la destrucción completa de la corona.[1] En México, el 51% de los niños entre los 2 y 5 años padecen caries de la infancia temprana.[4] La restauración de los incisivos superiores temporales representa un reto clínico y estético para el odontopediatra.[6]

Las lesiones por caries de tercer grado en las piezas anteriores, hasta hace algunos, años se resolvían con extracciones o bien con la cobertura mediante el uso de coronas de acero-cromo.[5,7] En este contexto, las restauraciones en la dentición primaria deben restablecer la funcionalidad, ser durables y mantener una estética adecuada; de tal manera que si no se obtienen dichas características es necesario recurrir a otras opciones.[8,9] En la odontopediatría contemporánea se cuenta con diferentes alternativas estéticas. En este sentido, las coronas de zirconia ofrecen una alternativa estética adecuada y su principal ventaja es que poseen el color y la durabilidad óptimas para las restauraciones estéticas en dientes anteriores.[8,9]

El óxido de zirconia (ZrO_2) fue aislado por primera vez por el químico M. H. Klaproth en 1798, se encuentra disponible en el mercado como: zirconia parcialmente estabilizada con magnesio, zirconia reforzada con aluminio y zirconia parcialmente estabilizada con itrio, que es la más estudiada y difundida.[10] Las coronas realizadas con este tipo de material presentan propiedades mecánicas muy similares a las de los metales; sin embargo, tienen un color similar al de los dientes. Las coronas de uso pediátrico se introdujeron en el año 2010.[10,11] Las indicaciones para el uso de estas coronas son: caries en múltiples superficies (interproximal o ángulo incisal), estructura dental suficiente para su retención, sobremordida horizontal y vertical de 1.5 mm x 1.5 mm, tener espacios fisiológicos y primates, defectos en la estructura dental (hipolasia o amelogénesis imperfecta), discromia dental, fractura dental y descalcificación en el tercio cervical.[11]

Caso Clínico

Paciente masculino de 2 años 6 meses, aparentemente sano, que acude a la Clínica Universitaria de Atención a la Salud unidad Reforma de la Facultad de Estudios Superiores Zaragoza, UNAM; acompañado de su madre. Al interrogatorio, la madre refiere que el niño ha cursado con dolor espontáneo y nocturno, con evolución de 1 semana, ocasionado por caries de tercer grado. A la exploración intraoral se observan mucosas hidratadas y vascularizadas, gingivitis localizada superior anterior, hipertrofia amigdalina grado II y presencia de lengua saburral. Procesos óseos íntegros y continuos, caries de la infancia temprana en dientes anteriores superiores (Figura 1), espacios fisiológicos presentes, ausencia por secuencia de erupción de segundos molares inferiores y superiores, arcada superior en forma oval y arcada inferior cuadrada.

Radiográficamente se observa dentición temporal con gérmenes de incisivos permanentes, caries que involucra cámara pulpar, ensanchamiento de ligamento periodontal (Figura 2).

Como plan de tratamiento, se dan indicaciones higiénico dietéticas a la madre para el control de la biopelícula. Además, se realiza tratamiento de pulpectomías en los [4] incisivos superiores (Figura 3). Por solicitud de la madre, los dientes del paciente se rehabilitan con coronas de zirconia Nusmile®. Como método de prevención se colocan selladores a base de ionómero en molares inferiores (Figura 4).

Discusión

Actualmente, los padres de familia exigen opciones más estéticas para restaurar los dientes de sus hijos.

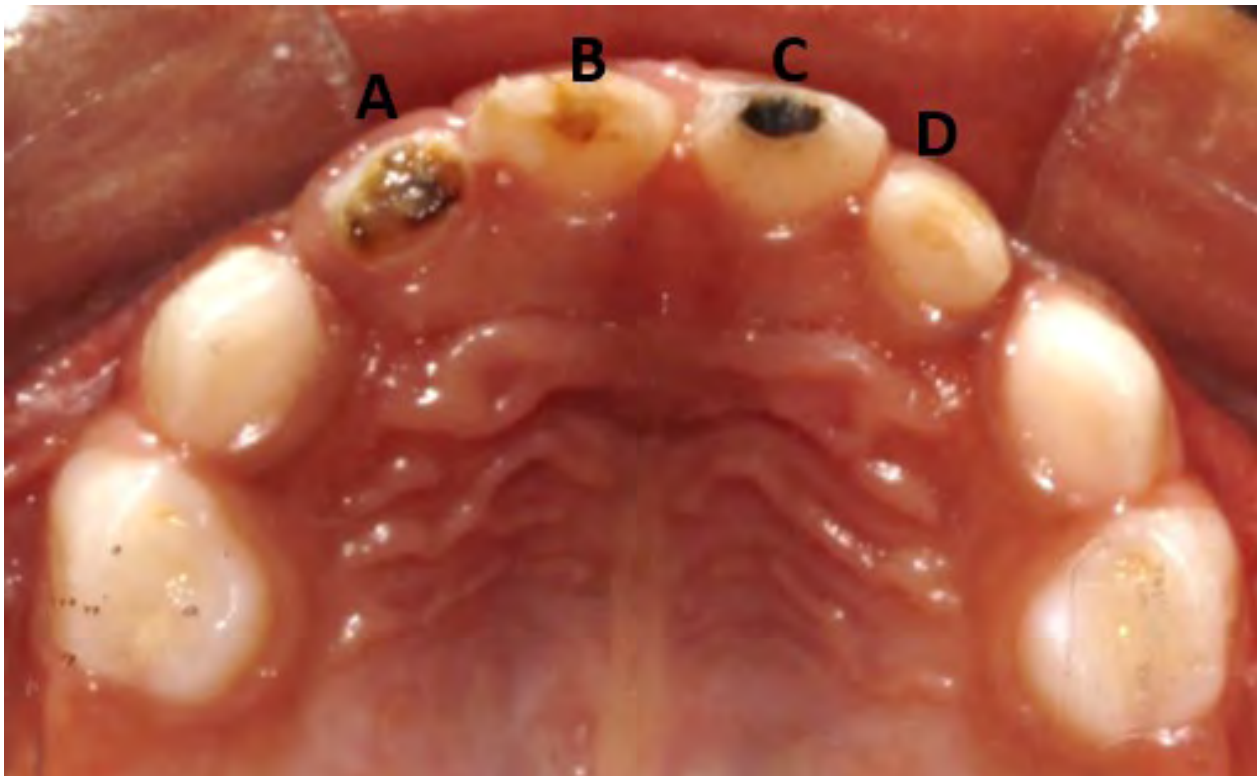

Figura 1. Fotografía inicial de dientes superiores. Se observan los incisivos A) lateral derecho, B) central derecho, C) central izquierdo y D) lateral izquierdo, los cuales presentan destrucción por caries de la primera infancia.

Figura 2. Radiografía oclusal superior. Se observa caries en los cuatro dientes anteriores (flechas), A) ensanchamiento del ligamento periodontal y B) caries de tercer grado.

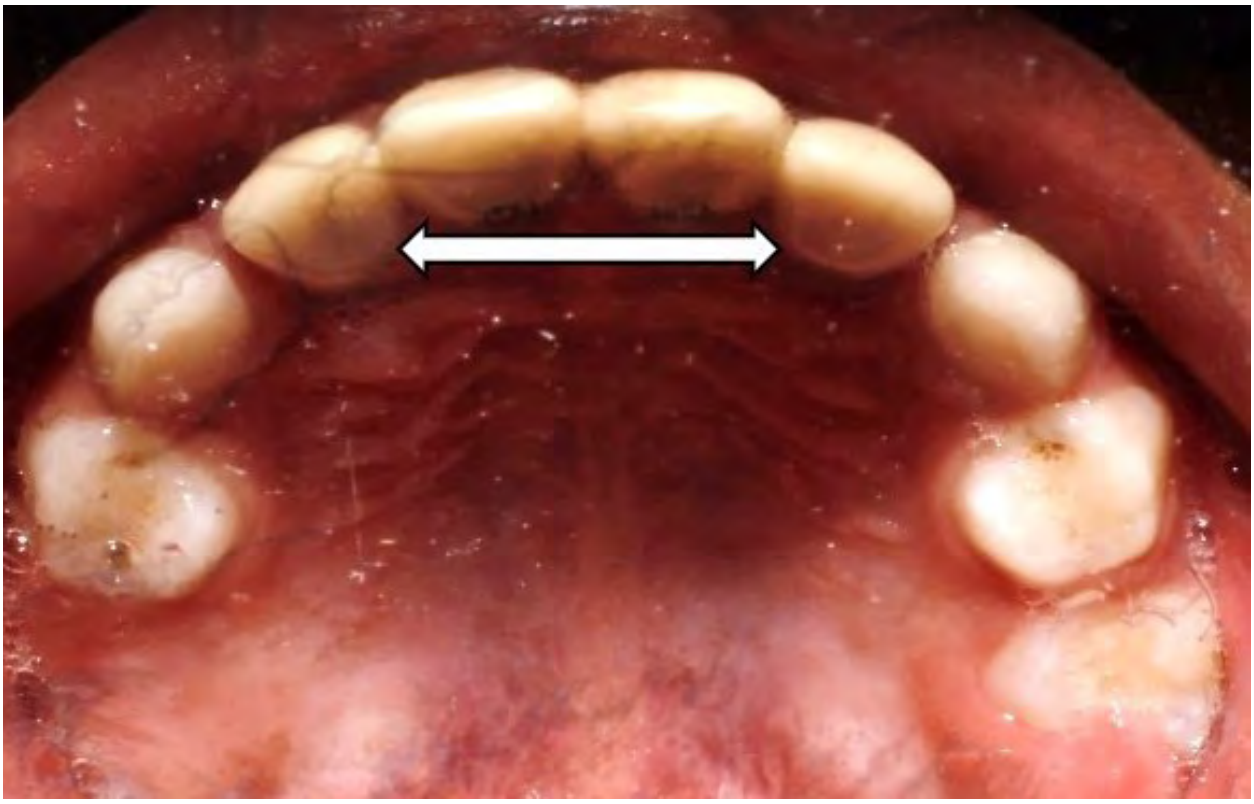

Figura 3. Restauraciones de incisivos superiores con coronas de zirconia. Se puede observar una correcta armonía entre las piezas dentales y el arco maxilar.

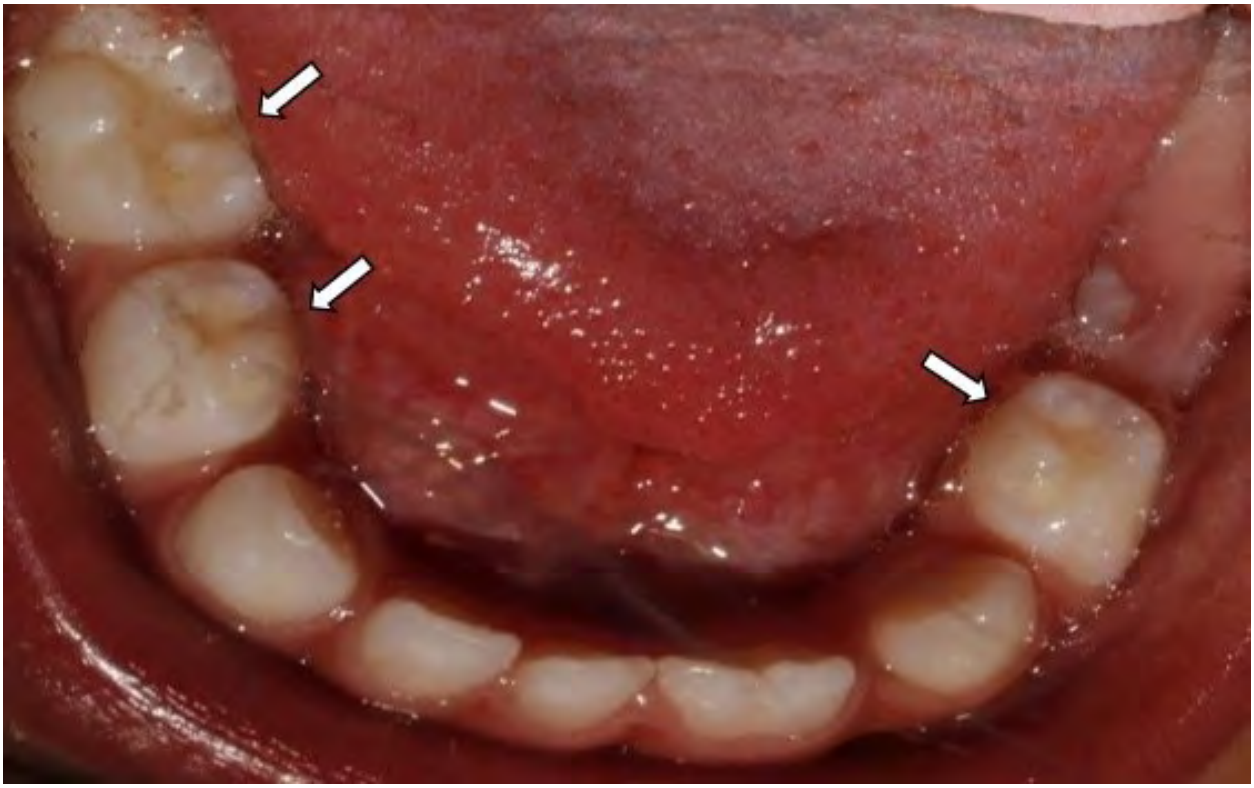

Figura 4. Se observa la presencia de selladores a base de ionómero para prevenir caries dental en molares.

Las coronas prefabricadas de zirconia son un nuevo material en odontopediatría que brinda una cobertura total previniendo la ruptura del esmalte. Su apariencia natural, estabilidad de color y alta resistencia las hacen superiores a cualquier otro tipo de coronas disponibles en el mercado.[10]

Algunos estudios realizados sobre la preferencia de tratamientos estéticos en dientes anteriores realizada a 170 clínicos, demostraron que la mayoría de los odontopediatras prefieren realizar, como primera opción de rehabilitación, coronas de celuloide y en segunda opción, las coronas de zirconia por la alta calidad estética mostrada.[11,12] El uso de coronas estéticas con resina da buenos resultados; sin embargo, también existen resultados secundarios como contracción de polimerización, la cual puede causar una interface en la adhesión generando decoloración marginal, caries recurrente y pérdida de la restauración, mientras que las coronas de zirconia muestran excelente comportamiento clínico, calidad estética, dureza, estabilidad de color, biocompatibilidad y apariencia natural.[13]

Para la elección del material restaurador en dentición primaria no sólo debe tomarse en cuenta las consideraciones técnicas sino factores como la edad, el riesgo de caries y la cooperación del niño. En este sentido, en un estudio que evaluó la abrasión de dientes naturales permanentes antagonistas a diversos tipos de coronas, se encontró que el diente natural antagonista al zirconio se desgastaba mucho menos que el antagonista a la porcelana dental. Además, las coronas de zirconia total presentan mayor estética frente a las coronas de resina.[14]

La literatura científica refiere que la estética de la cerámica terminada sobre el zirconio alcanza un buen acabado, ya que, sin el metal de las prótesis convencionales, la luz no encuentra barreras y es reflejada de manera totalmente natural.[15]

En cuanto a las propiedades físicas, se ha observado que las coronas de zirconia tienen menor adherencia bacteriana y mayor resistencia a la fractura en comparación con coronas de disilicato, ya que estas últimas poseen mayor transparencia y no garantizan la resistencia a la fractura; de tal manera que las coronas de zirconia resultan ideales para uso pediátrico.[15,16]

Conclusiones

Las coronas de zirconia son un material innovador, biocompatible, estético y resistente que puede ser utilizado para tratar los defectos del esmalte en niños, por lo que deben considerarse como una opción más de tratamiento en odontopediatría. La cobertura total brinda protección al diente, controla la sensibilidad y restablece la oclusión; no obstante, se requiere realizar ensayos clínicos que muestren resultados a largo plazo.

Agradecimientos

El manuscrito fue revisado y editado en el Programa para la Investigación Bibliográfica Científica sobre Salud (PIBCIS) de la FES Zaragoza, UNAM.

Referencias

1. Kawashita Y, Kitamura M, Saito T. Early childhood caries. Int J Dent [Internet]. 2011 [citado 1 de octubre 2019]; 2011: 1-7. Disponible en: https://doi.org/10.1155 / 2011/725320

2. American Academy of Pediatric Dentistry. Policy on Early Childhood Caries (ECC): classifications, consequences, and preventive strategies American Academy of Pediatric Dentistry. Oral Health Pol. 2016; 40 (6): 60.

3. Ramos-Gomez F, Crystal YO, Ng MW, et al. Caries risk assessment, prevention, and management in pediatric dental care. Gen Dent. 2010; 58(6):505-17

4. Federación Dental Internacional (FDI). El desafío de las enfermedades bucodentales: una llamada a la acción global. Atlas de Salud Bucodental. 2ª ed. Brighton; Myriad Editions. p. 2015.

5. Gutiérrez D, Garza L, Isassi H. Coronas de zirconia Nusmile en prótesis infantil: Reporte de caso clínico. RevMex Estoma. 2017; 4 (1): 31-32.

6. Noriega M, Karakowsky L. Caries de la infancia temprana. PRH. 2009; 23 (2): 91.

7. Lee JH. Guided tooth preparation for a pediatric zirconia crown. J Am Dent Assoc. 2018; 149 (3): 202-208.

8. Viroles M, Mayné R, Guinot F, et al. Alternativas de rehabilitación oral del sector anterior en pacientes infantiles. Odontol Pediatr. 2010; 3 (18): 191-200.

9. Medrano-González IC, Esparza-Ramos F, Rangel-Padilla E, et al. Restauración estética del sector anterior en un paciente pediátrico. Rev. Tamé. 2018; 7 (19): 733-737.

10. Castro-Aguilar E, Matta-Morales C, Orellana-Valdivieso O. Consideraciones actuales en la utilización de coronas unitarias libres de metal en el sector posterior. Rev Estomatol Herediana. 2014; 24(4): 278-286.

11. Ramírez-Peña H, Rangel-Padilla E, Martínez-Menchaca H, et al. Evaluación estética de seis tipos de coronas para dientes primarios. Revista de Odontopediatría Latinoamericana. 2017; 7 (1):40-46.

12. Rojas A, Gasca G. Coronas estéticas de nano-resina híbrida en dientes temporales: Reporte de caso. Rev Odont. Mex. 2014; 18 (4): 255-258.

13. Pineda-Molinero E, Soto-Flores M. Coronas de zirconia: una opción de tratamiento para molares primarios con hipomineralización. Oral. 2018; 19 (59): 1581-1585.

14. Calderón C, Elías M. Alternativas de rehabilitación oral del sector anterior en pacientes infantiles. Coronas de resina *vs*. coronas de circonio. Dental Tribune. 2018; 15 (3): 27-29.

15. Villalobos P, Mendoza R, Yamamoto A, Alvear C. Uso de coronas de zirconio en el tratamiento de caries de la infancia temprana. Rev OACTIVA. 2017; 2 (2): 23-30.

16. González-Ramírez A, Virgilio-Virgilio T, Fuente-Hernández J et al. Tiempo de vida de las restauraciones dentales libres de metal: revisión sistemática. ADM. 2016; 73 (3): 116-120.